医療従事者向け

直視型ラジアル式超音波内視鏡を用いたクリニックにおける膵がん早期発見への取組みとその有用性

かわぐち消化器内科 院長
東海大学医学部 客員教授
横浜市立大学医学部 臨床教授
川口 義明 先生

当クリニックでは2017年7月開業以来、直視型ラジアル式超音波内視鏡（富士フイルム社製 製品名EG-580UR）を導入し、2020年2月までに232例の患者に対して超音波内視鏡検査（以下EUS）を実施してきたので、その現状と今後の展望について報告したい。

背景

膵がんは本邦のがん死亡原因の第４位で増加傾向にある。日本膵臓学会のデータでは５年生存率13%とその予後は極めて悪く[1)]、早期発見が急務である。膵がんの予後を向上させるための早期診断として1cm以下の小膵がんの発見が必要とされるが[1)]、解剖学的な問題もあり膵がんの早期発見は困難な現状である。小膵がん発見のために、健診などで行われる体外エコーにおける膵管拡張、膵嚢胞病変といった間接所見、膵がん家族歴、糖尿病、慢性膵炎、膵管内乳頭腫瘍といったハイリスクグループへの超音波内視鏡検査が重要とされる[2)]。これら間接所見、ハイリスクグループから小膵がんを発見するには、大病院の専門医だけではなく、広く一般臨床医の拾い上げが重要と考えられる。

小膵がん発見のための画像診断機器の中で、EUSは比較的低侵襲に実施可能であり、その解像度の高さ、胃十二指腸からの良好な膵臓描出能から、小膵がんの発見に最も有用なmodalityとされている[3)]。一方、EUSスコープの所有施設が限られる、EUSに習熟した医師が少ない、EUSの保険点数が低いなどの問題から、EUSは大学病院や大病院でないと受けられない敷居の高い検査で広く普及するには至っていない。

当クリニックにおけるEUSの現状

膵がん早期発見には、健診を受ける方やハイリスクの方を対象に積極的にEUSを行うことが理想的であると筆者は考えてきた。直視型ラジアル式内視鏡は、直視であることや内視鏡画質・湾曲性能などの点からみても、食道から胃・十二指腸までの通常内視鏡観察を行った上で、超音波モードに切り替えて膵臓を観察することが可能であり、胃がん・膵がん健診用として有用なスコープと考えている。

当クリニックではこのスコープを開業当初（2017年7月）から導入して、膵臓精査、膵疾患フォローアップ、膵がん検診などEUSを広く一般の方に提供してきた。（2020年2月までに232症例［平均年齢61歳（29歳～90歳）男性118例、女性114例］）

基本的には午前中の診療後に実施。原則鎮静剤使用下で行って

表1 膵疾患

疾患	例数（重複あり）	経緯
IPMN（膵管内乳頭粘液性腫瘍）	87	
分枝型	86	2例IPMCで手術、1例胃がんで手術
主膵管型	1	IPMC（膵管内乳頭粘液性腺がん）で手術
慢性膵炎	31	
早期慢性膵炎	10	
膵嚢胞	10	
その他	6	
SCN（漿液性嚢胞腫瘍）	2	
NET（神経内分泌腫瘍）	2	2例手術
膵がん	1	進行癌で化学療法
脂肪沈着	1	
膵臓異常なし	60	

表2 胆道系疾患

疾患	例数（重複あり）	経緯
胆嚢腺筋腫症	8	
胆嚢結石	7	
胆嚢ポリープ	5	
慢性胆嚢炎	3	
胆管拡張	2	
合流異常疑い	1	
胆管結石	1	内視鏡的採石術

表3 消化管、他疾患

疾患	例数	経緯
胃SMT	11	2例FNA後GISTの診断で手術
十二指腸SMT	5	
腹腔内腫瘍	1	手術（成熟奇形腫）

いる。通常観察（食道、胃）→超音波観察（膵体尾部）→通常観察（十二指腸）→超音波観察（膵頭部、胆道系）の順で観察、検査時間15分程で行っている。ラジアル式なので膵頸部の見落としには注意を払い、十二指腸操作では押し込み操作、引き抜き操作の両方で観察している。検査後は拮抗剤投与し、回復室で覚醒後、検査結果説明、帰宅としている。232症例に対してクリニックで鎮静剤使用下にEUSを実施したが、偶発症は特に起こらなかった。

EUS検査経緯としては、他院からの紹介が95例、本人の精査希望が95例、自院精査・フォローアップが42例（横浜市内120例、横浜市を除く県内99例、県外13例）。EUS検査理由としては、膵臓精査224例（膵嚢胞、IPMN、膵管拡張、膵酵素上昇、膵腫大、CA19-9高値、膵炎）、胆道系精査15例、胃SMT精査12例、十二指腸SMT精査6例、その他2例であった（重複あり）。

膵疾患内訳を表1に示す。IPMN分枝型のうち2例は結節を有しIPMCとして手術、主膵管型1例も結節を有しIPMCとして手術となった。膵がん1例は膵鉤部の進行がんで化学療法実施となった。膵NET疑いの2例も手術となった。胆道系疾患内訳は、表2に示す。胆管結石症例は内視鏡的採石術実施となった。消化管、他疾患は表3に示す。膵管拡張精査依頼で紹介となった83歳、男性例ではEUSでIPMNの診断となったが、通常観察で胃がんが発見され、ESD後、追加切除にて治癒切除が得られた（図2 a,b,c）。

図2

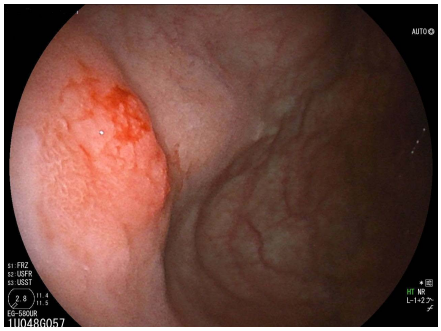
a

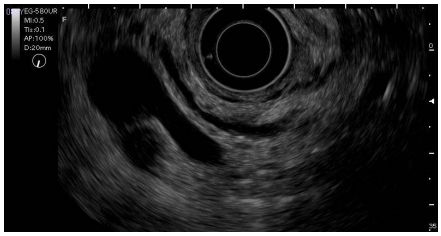
b

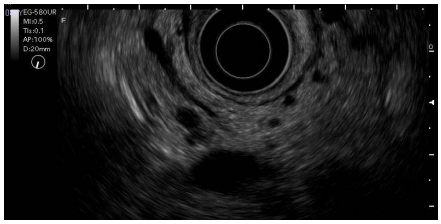
c

考察

当クリニックにおけるEUSの現状につき紹介したが、直視型超音波内視鏡の使用は鎮静剤使用下で検査の苦痛が軽減し、安全に実施可能であった。EUS実施経緯として、EUSができない他の病院、クリニックからの紹介が多かった。その理由として、消化器内科医の多くが 胆膵疾患に対するEUSの重要性を理解していること、また紹介先として大病院よりクリニックの方が敷居が低いこと、などが考えられる。本人希望も多く、特に家族歴や小膵嚢胞、膵酵素やCA19-9高値で他院受診後にEUSを希望される患者、また私が膵臓神経症と呼んでいる患者、インターネットなど自身でEUSの存在を知って受診される患者など多数受けに来て頂き、膵臓の精密診断を提供することで喜んで頂いている。EUSのクリニックにおける需要の高さがうかがえた。

またEUS実施時に早期胃がんを1例発見できたが、まさに直視型EUSを用いた胃がん、膵がん同時検診の実現の可能性を示唆する症例であった。残念ながら1cm以下の小膵がんの発見は現時点ではできなかったが、IPMN、慢性膵炎のEUSによるフォローアップやハイリスク症例に対して繰り返しEUSを実施することで小膵がんの発見は可能であると考える。今後近隣の医療施設への啓蒙を進め、一般内科クリニックで抱えている膵がんハイリスク患者から早期膵がんを発見することを現在の目標にしている。

また、保険点数やEUS実施可能な医師の教育などの問題点を克服して、健診や一般病院、クリニックでのEUSの普及が、小膵がんの発見数の増加、膵がんの予後の向上に寄与することに期待したい。

参考文献

1) Egawa S, et al. Japan Pancreatic Cancer Registry; 30th year anniversary: Japan Pancreas Society. Pancreas 41:985-92, 2012.
2) 膵癌診療ガイドライン2019年版64-66. 金原出版
3) 膵癌診療ガイドライン2019年版 105-107. 金原出版

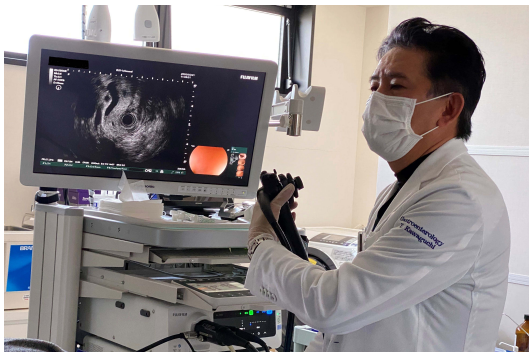

制作協力：富士フイルム メディカル株式会社

FN0388-EG-580UR CR3(2P)-2003-FP(OP)-3000-0(1)